



# Farmacia HOSPITALARIA

Órgano oficial de expresión científica de la Sociedad Española de Farmacia Hospitalaria



## CASO CLÍNICO

### Pericarditis refractaria tratada con éxito con anakinra en un paciente pediátrico

#### Refractory pericarditis successfully treated with anakinra in a pediatric patient

Delia Fernández-Redondo, Carmen García-Muñoz,  
Marcos Nieves-Sedano, José-Miguel Ferrari-Piquero

Servicio de Farmacia, Hospital Universitario 12 de Octubre, Madrid. España.

#### Autor para correspondencia

Delia Fernández-Redondo.  
Avenida de los Artesanos 23,  
28760 Tres Cantos, Madrid.

Correo electrónico:  
deliafdezredondo@gmail.com

Recibido el 12 de septiembre de 2017;  
aceptado el 1 de diciembre de 2017.

DOI: 10.7399/fh.10893

## Introducción

Una de las complicaciones más graves de la pericarditis es su evolución hacia una condición refractaria. El origen de la pericarditis refractaria es autoinmune en la mayoría de los casos y afecta a un 15-30% de los pacientes que han presentado un episodio previo de inflamación del pericardio. El tratamiento se basa en antiinflamatorios no esteroideos (AINES) o corticoides a dosis bajas o moderadas y colchicina. En caso de fracaso a colchicina y corticodependencia, la guía de la Sociedad Europea de Cardiología incluye como tercera línea de tratamiento la inmunoglobulina intravenosa (IGIV), azatioprina o anakinra<sup>1</sup> (figura 1). Anakinra es un fármaco inmunosupresor que neutraliza la actividad de la interleucina-1 ( $1\alpha$  y  $1\beta$ ) inhibiendo competitivamente su unión al receptor y cuya indicación aprobada es el tratamiento de los signos y síntomas de la artritis reumatoide en adultos en combinación con metotrexato, en aquellos pacientes que no hayan respondido bien a la administración de metotrexato únicamente<sup>2</sup>.

La eficacia y seguridad de anakinra en el tratamiento de la pericarditis está demostrada en un ensayo clínico multicéntrico, controlado y aleatorizado en adultos de reciente publicación<sup>3</sup>. Sin embargo, la evidencia científica es mucho más escasa en la población pediátrica, no existiendo ningún ensayo clínico que avale la eficacia y seguridad del fármaco en esta indicación.

## Descripción del caso

Se trata de un varón de 9 años con antecedente personal de dextrocardia, transposición congénita de grandes vasos corregida y bloqueo auriculo-ventricular completo corregido en dos tiempos quirúrgicos, presentando tras los mismos pericarditis como complicación post-pericardiotomía resuelta con corticoterapia a altas dosis (2 mg/kg/día) en 2011 y 2016. Tras una segunda intervención, en mayo de 2016, recibió tratamiento de mantenimiento con colchicina 0,5 mg/24 h e ibuprofeno oral 250 mg/6 h, y unos

días más tarde se asoció prednisona 2 mg/kg/día. Después de un mes de tratamiento, precisó realización de pericardiocentesis. Dada la refractariedad al tratamiento convencional, se mantuvo la terapia con prednisona, se aumentó colchicina a 0,5 mg/8 h, y se pautó ácido acetilsalicílico (AAS) 100 mg/24 h, e IGIV 40 g (2 g/kg) cada tres semanas, sin mejoría tras tres dosis. A finales de junio se suspendieron los esteroides y en julio recibió la última dosis de IGIV, manteniendo el resto de la medicación.

A finales de julio se constató de nuevo la presencia de derrame pericárdico. El paciente era seguido de forma conjunta por el Servicio de Cardiología y por el de Reumatología, quien en ese momento propuso el tratamiento con anakinra como uso fuera de indicación. Tras obtener el consentimiento informado de los padres y ser aprobado por la Dirección Médica del hospital, se decidió iniciar tratamiento con anakinra a una dosis de 100 mg/24 h vía subcutánea junto con colchicina 0,5mg/8 h y AAS 100 mg/24 h.

Además del tratamiento con anakinra, el paciente se encontraba en tratamiento por su cardiopatía de base con carvedilol 9,4 mg/12 h, enalapril 5 mg/24 h, ibuprofeno 160 mg/6 h (si precisa) y omeprazol 20 mg/24 h. A partir de las tres semanas de tratamiento se observó mejoría del derrame mediante la realización de ecocardiogramas seriados. A finales de agosto se asoció prednisona a dosis bajas (5 mg/24 h, 0,1 mg/kg) y a mediados de septiembre se espació anakinra a 100 mg cada 48 horas y después cada 72 horas, sin la aparición de complicaciones. En octubre de 2016, tras la resolución completa de la pericarditis, se suspendió anakinra tras tres meses de tratamiento, y un mes más tarde se interrumpió el tratamiento con prednisona. Continuó con colchicina y AAS hasta febrero y abril de 2017 respectivamente. Hasta el momento, ocho meses después de la retirada del fármaco, el paciente continúa asintomático y sin aparición de nuevo derrame. En cuanto a la seguridad del fármaco el paciente refirió desde el inicio del tratamiento con anakinra, reacción local con picor intenso en el punto de administración, que fue desapareciendo a lo largo del tratamiento.

## PALABRAS CLAVE

Anakinra; Pericarditis refractaria; Pediatría.

## KEYWORDS

Anakinra; Refractory pericarditis; Children.



Los artículos publicados en esta revista se distribuyen con la licencia  
Articles published in this journal are licensed with a  
Creative Commons Attribution 4.0  
<https://creativecommons.org/licenses/by-nc-nd/4.0/>  
La revista Farmacia no cobra tasas por el envío de trabajos,  
ni tampoco por la publicación de sus artículos.

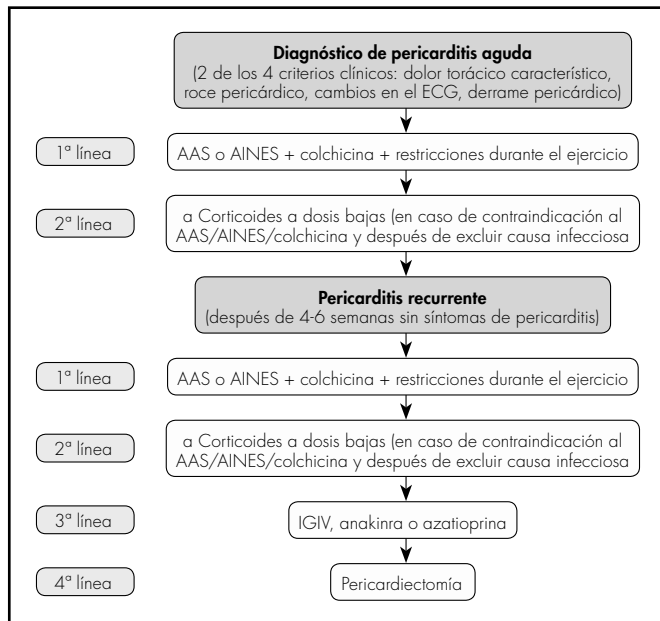


Figura 1. Algoritmo terapéutico en la pericarditis aguda y recurrente (adaptado de ESC Guidelines, 2015).

## Discusión

Se han publicado en pacientes pediátricos dos casos clínicos con edades de 11 y 12 años<sup>4,5</sup>, dos estudios de series de casos, uno de tres pacientes (media de edad 14 años), y un estudio retrospectivo, multicéntrico, de 11 pacientes (media de edad de 14 años) realizado en ocho centros<sup>6,7</sup> y una

## Bibliografía

- Adler Y, Charron P, Imazio M, Badano L, Barón-Esquivias G, Bogaert J, *et al.* ESC Guidelines for the diagnosis and management of pericardial diseases. *Eur Heart J.* 2015;36:2921-64. DOI: 10.1093/eurheartj/ehv318
- AEMPS: Agencia Española de Medicamentos y Productos Sanitarios. CIMA (centro de información de medicamentos). Ficha técnica Kineret® [página web]. España[20/3/2017;23/7/2017]. Disponible en: [http://www.ema.europa.eu/docs/es\\_ES/document\\_library/EPAR\\_Product\\_Information/human/000363/WC500042310.pdf](http://www.ema.europa.eu/docs/es_ES/document_library/EPAR_Product_Information/human/000363/WC500042310.pdf)
- Brucato A, Imazio M, Gattorno M, Lazaros G, Maestroni S, Carraro M, *et al.* Effect of anakinra on recurrent pericarditis among patients with colchicine resistance and corticosteroid dependence: the AIRTRIP randomized clinical trial. *JAMA.* 2016;316(18):1906-12. DOI: 10.1001/jama.2016.15826
- Scardapane A, Brucato A, Chiarelli F, Breda L. Efficacy of an interleukin-1 $\beta$  receptor antagonist (anakinra) in idiopathic recurrent pericarditis. *Pediatr Cardiol.* 2013;34(8):1989-91. DOI: 10.1007/s00246-012-0532-0

revisión sistemática que incluía adultos y niños<sup>8</sup>. En total 16 pacientes (10 niños y 6 niñas) con una media de edad de 13 años.

Excepto en dos pacientes en los que la pericarditis era consecuencia de una enfermedad genética (síndrome de Myhre y síndrome de Sotos), en el resto fue idiopática, mientras que en nuestro caso estaba asociada a una cardiopatía congénita. En estos estudios, el 100% de los pacientes estaban tratados con corticoides en el momento de iniciar anakinra, el 70% también con colchicina, un 60% con AINES y un 20% con metotrexato. En estos estudios, los pacientes recibieron tratamiento con el fármaco a una dosis de 1-2 mg/kg/24 h durante una media de nueve meses resolviendo finalmente la enfermedad. Ningún niño mostró recurrencias durante el tratamiento con anakinra alcanzando un rápido alivio de los síntomas a las 48 h del inicio, lo que permitió la retirada de los corticoides con el beneficio que esto supone en el desarrollo de los pacientes pediátricos. Sin embargo, la pericarditis reapareció en el 25% de los pacientes tras la reducción de la dosis, y a los 7-30 días de suspender el tratamiento en el 31% de los casos, haciendo necesaria su reintroducción, consiguiéndose finalmente el control de la enfermedad. Siete de los 16 pacientes no presentaron pericarditis refractaria en ningún momento durante el tratamiento ni tras finalizarlo, durante una media de seguimiento de 25,4 meses.

En cuanto a la seguridad del fármaco presentada en la bibliografía, las reacciones adversas son en general poco frecuentes y leves observándose únicamente reacciones locales en el lugar de la inyección, al igual que en nuestro paciente.

En conclusión, el uso del inmunosupresor anakinra en nuestro paciente ha demostrado ser un tratamiento seguro y efectivo en el tratamiento de la pericarditis refractaria corticodependiente que no responde al tratamiento con colchicina, permitiendo la retirada de los corticoides, mostrando además un efecto rápido en la resolución de la enfermedad.

## Financiación

Sin financiación.

## Conflicto de intereses

Sin conflictos de interés.